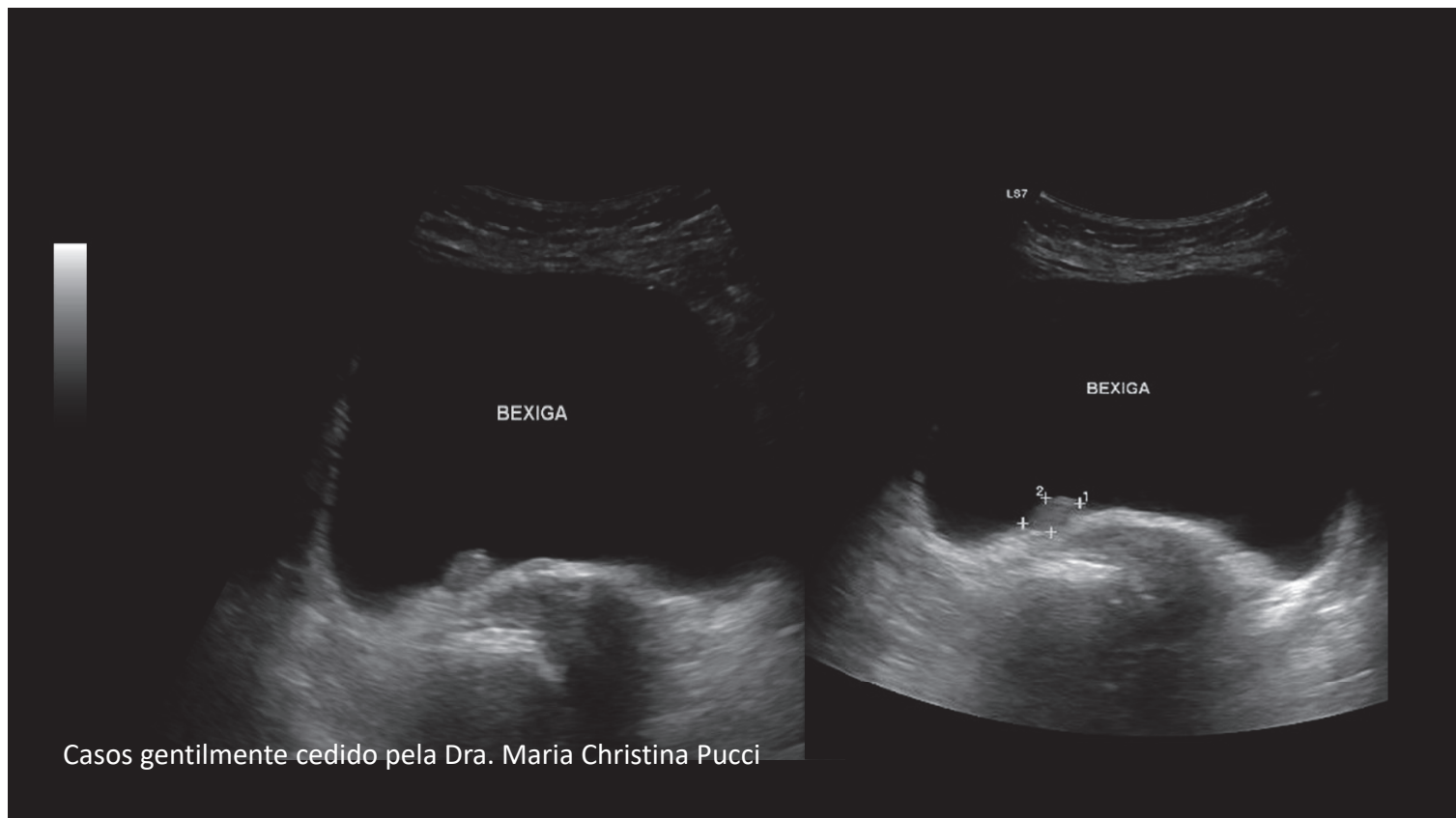
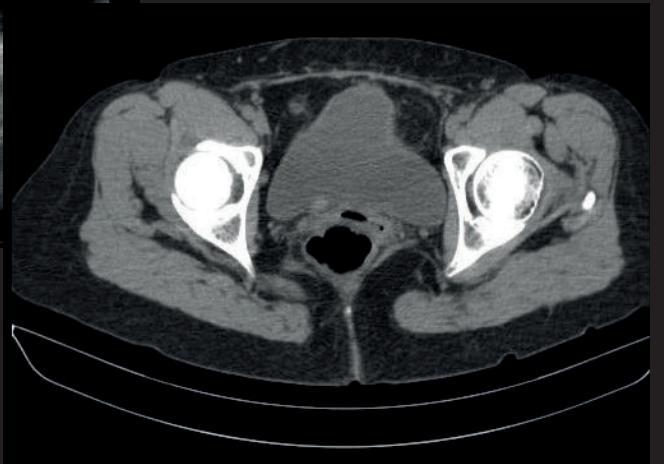
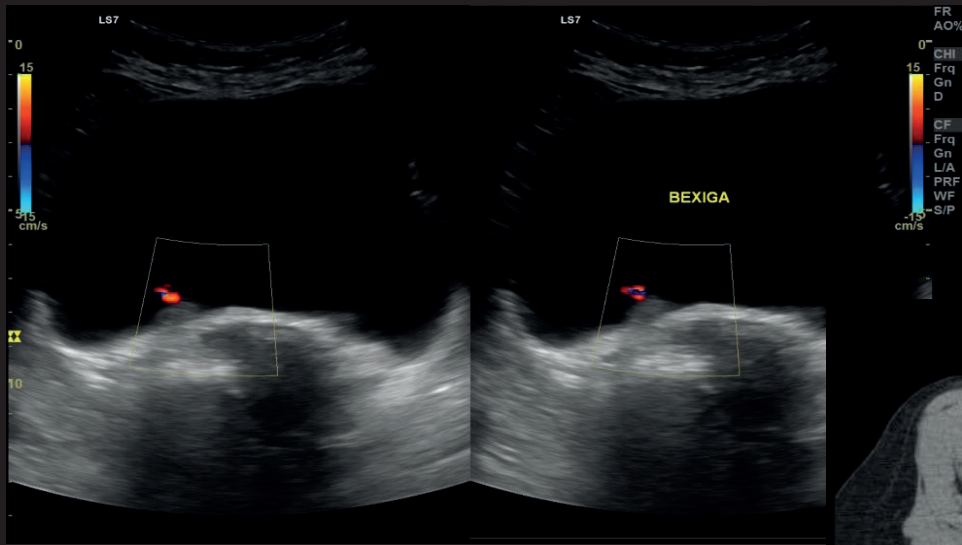


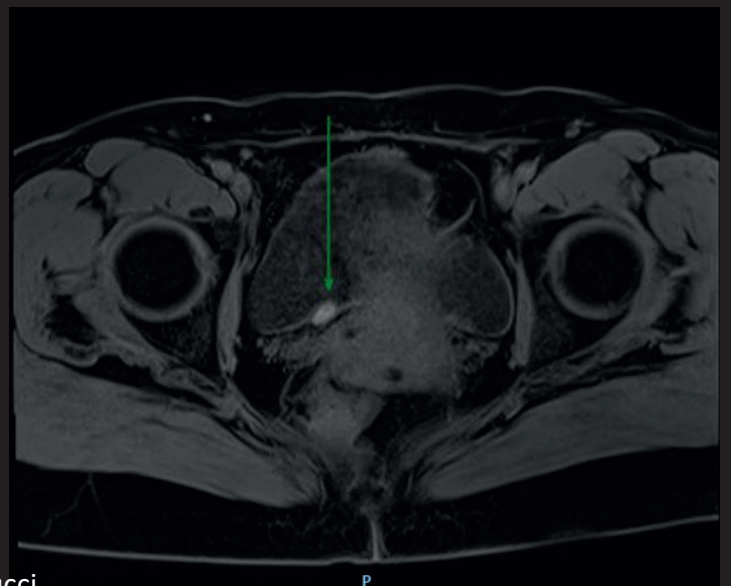
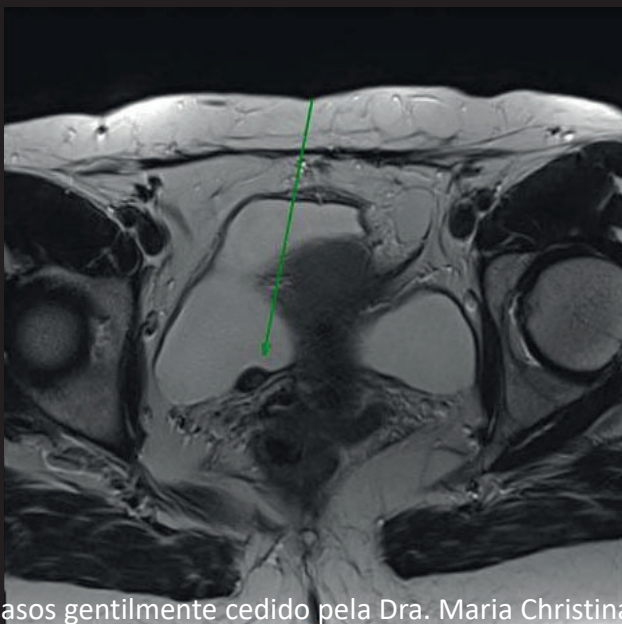
US em Urologia



Casos gentilmente cedido pela Dra. Maria Christina Pucci



Casos gentilmente cedido pela Dra. Maria Christina Pucci



Casos gentilmente cedido pela Dra. Maria Christina Pucci

Refluxo Vesicoureteral (RVU)

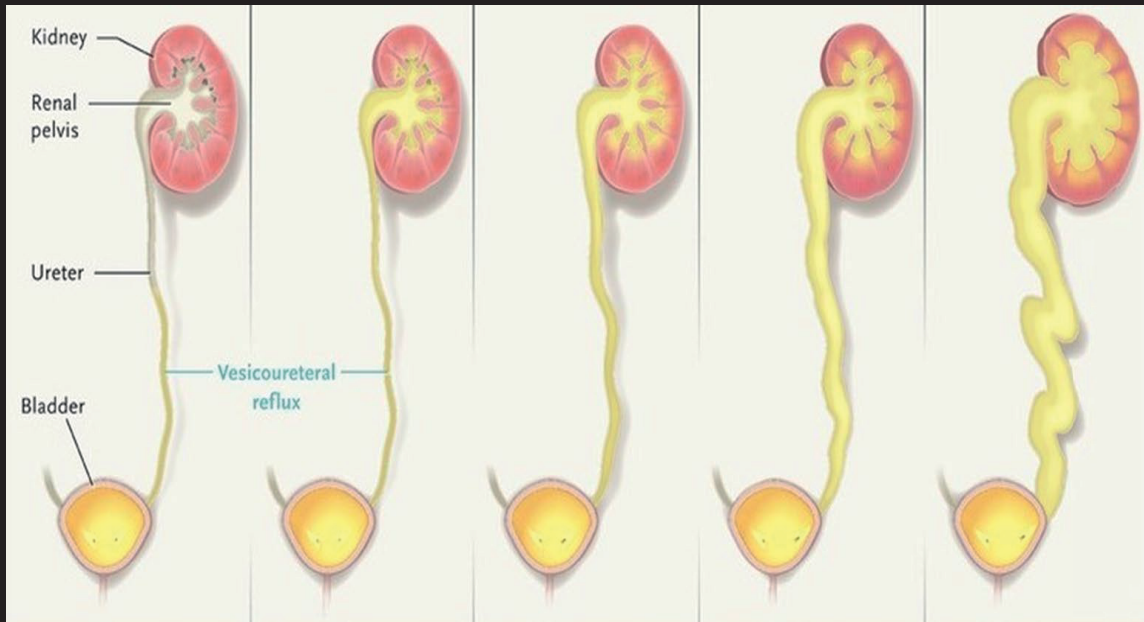
- ▶ Definição
- ▶ Incidência: 0,5 -3 % da pop pediátrica
- ▶ > causa de ITU na infância
- ▶ consequências

Casos gentilmente cedido pela Dra. Maria Christina Pucci

DIAGNÓSTICO

- ▶ Uretrocistografia miccional
- ▶ USG de vias urinárias (RPM)
- ▶ Cintilografia

Casos gentilmente cedido pela Dra. Maria Christina Pucci



Casos gentilmente cedido pela Dra. Maria Christina Pucci

TRATAMENTO

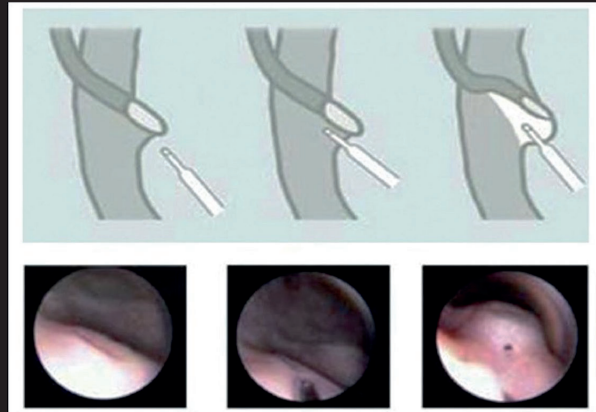
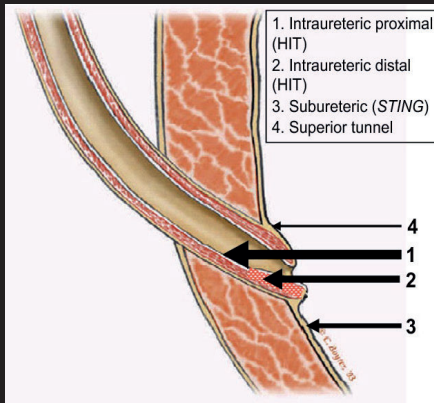
Clínico (APC)

Cirúrgico (endoscópico ou reimplantação ureteral)

Casos gentilmente cedido pela Dra. Maria Christina Pucci

Tratamento endoscópico:

- Polymethylsiloxane (Macroplastique)
- Dextranomer/Hyaluronic acid (Deflux)
- Polyalcohol/Polyacrylate (Vantris)
- Pyrolytic Carbon (Durasphere)

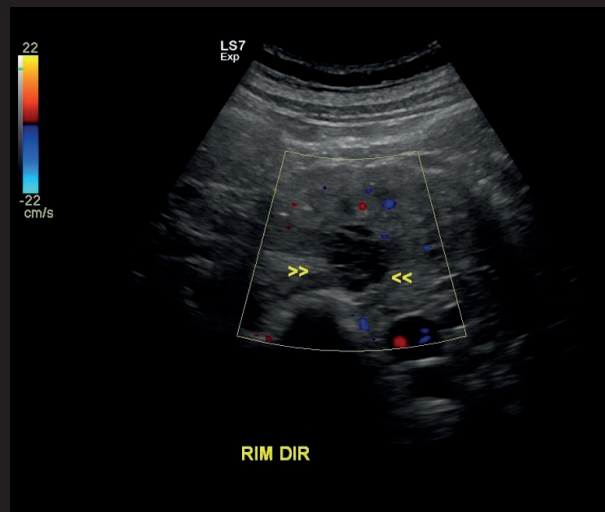
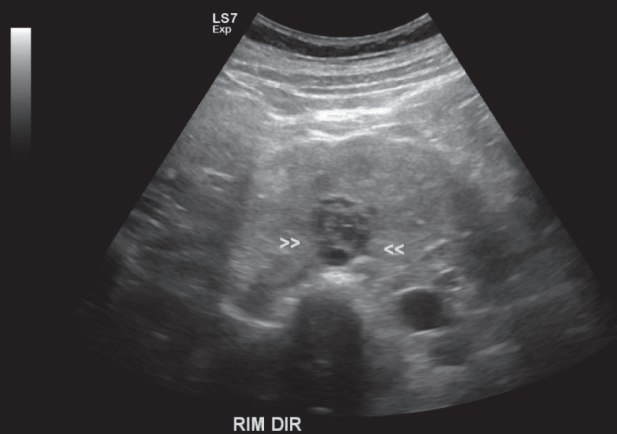


Casos gentilmente cedido pela Dra. Maria Christina Pucci

1) Warchoł S, Krzemień G, Szmigielska A, et al. Endoscopic correction of vesicoureteral reflux in children using polyacrylate-polyalcohol copolymer (Vantris): 5-years of prospective follow-up. Central European Journal of Urology. 2017 ;70(3):314-319. DOI: 10.5173/cej.2017.1226. PMID: 29104797; PMCID: PMC5656363

2) José Murillo B. Netto 1, 2, Atila Vital Rondon 3, 4, Marcos Giannetti Machado 5, Miguel Zerati Filho 6 , Rodrigo Lessa Pena Nascimento 7 , Salvador Vilar Correa Lima 8 , Adriano de Almeida Calado 9 , Ubirajara Barroso Jr. Brazilian Consensus on vesicoureteral reflux-recommendations for clinical practice. Int Braz J Urol. 2020; 46: 523-37

Caso 1

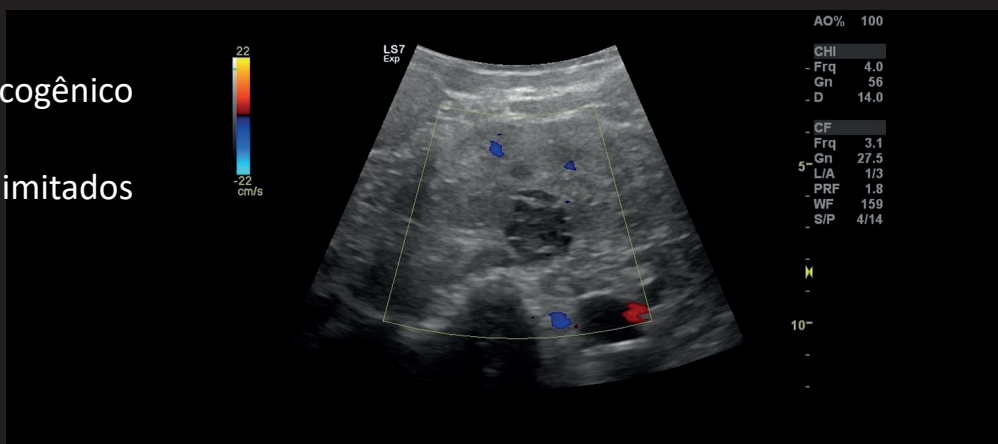


Casos gentilmente cedido pela Dra. Michelle Meloni

Caso 1

• ULTRASSOM

- Hipo / iso / hiperecogênico
- Paredes espessas
- Contornos mal delimitados
- Calcificações
- Septos
- Conteúdo espesso



Casos gentilmente cedido pela Dra. Michelle Meloni

CISTOS RENAIIS COMPLEXOS

- Aproximadamente 10% dos carcinomas renais se manifestam como cistos complexos
- Cistos simples complicados podem ter aparência complexa
- Importante diferenciação para correta conduta (cirúrgica X conservador)
- Classificação Bosniak (TC e RM)

Casos gentilmente cedido pela Dra. Michelle Meloni

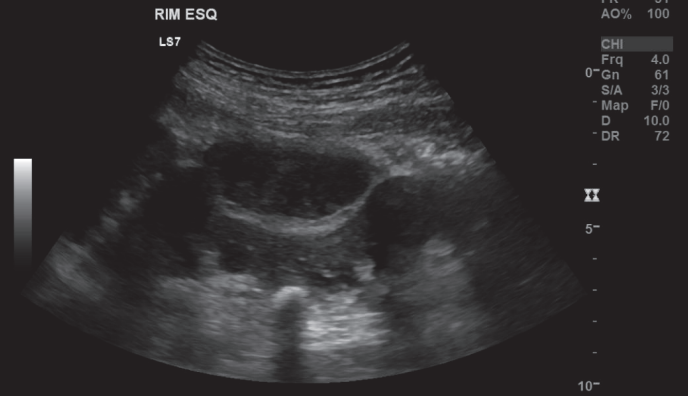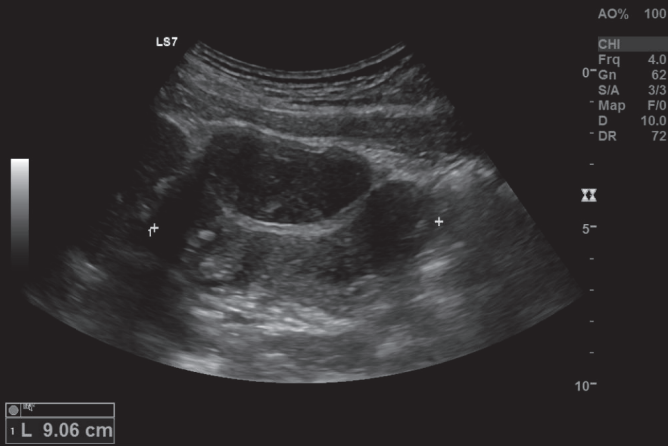
CCR: Carcinoma de células renais

- Mais comuns → cerca de 80% dos tumores corticais renais malignos
- Fatores de risco: obesidade, hipertensão e tabagismo
- Alterações no gene Von Hippel-Lindau: 91% casos esporádicos
- Mais frequente em homens, 6ª a 8ª década de vida

- US: primeiro exame, por vezes, semelhante ao AML
- TC e RM: estadiamento

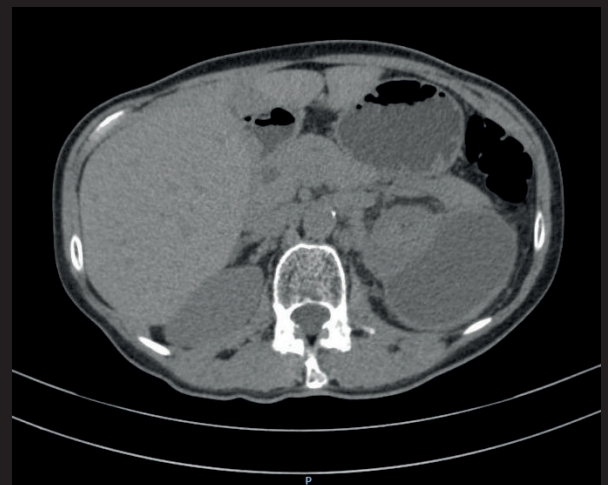
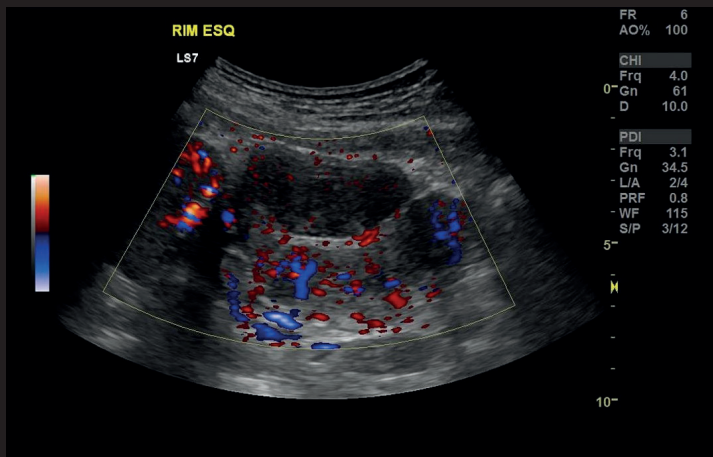
Casos gentilmente cedido pela Dra. Michelle Meloni

CASO 2



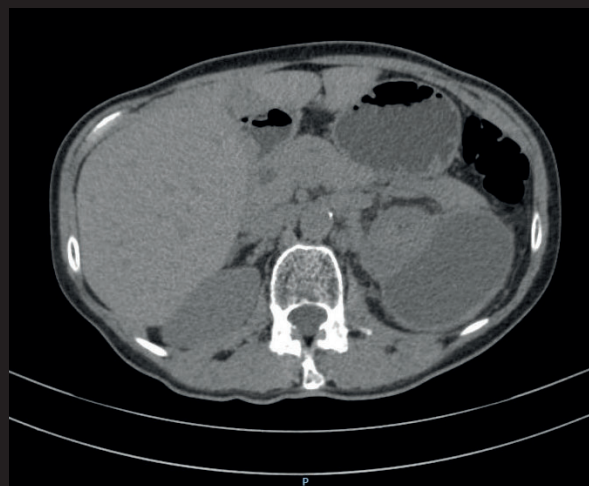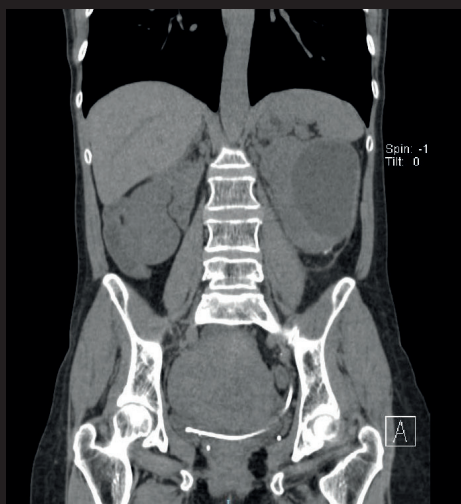
Casos gentilmente cedido pela Dra. Michelle Meloni

CASO 2



Casos gentilmente cedido pela Dra. Michelle Meloni

CASO 2



Casos gentilmente cedido pela Dra. Michelle Meloni

Complicação pós LECO

- LECO: litotripsia extracorpórea por ondas de choque
- Contra-Indicação:
 - Gravidez
 - Infecção
 - Obstrução do trato urinário
 - Aneurisma aorta abdominal
 - Coagulopata
 - Uso de anticoagulantes, antiplaquetários ou AINES

Casos gentilmente cedido pela Dra. Michelle Meloni

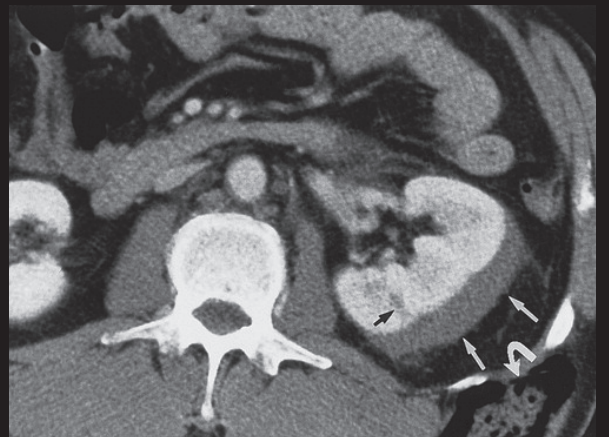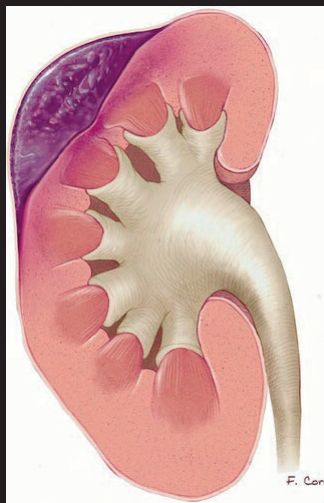
Complicações pós LECO

- Fragmentação incompleta dos cálculos, com acúmulo de seus fragmentos no ureter / obstrução
- Hemorragia renal (rara)
- Hematoma subcapsular renal
- Hematúria (adulto)
- Urinoma

Casos gentilmente cedido pela Dra. Michelle Meloni

Hematoma Subcapsular Perirrenal

- Pós-traumático
- Pós-procedimentos
- Espontâneo
- Secundário
 - Carcinoma de células renais
 - Angiomiolipoma
 - Abscesso renal



Casos gentilmente cedido pela Dra. Michelle Meloni